

Aleksander Robert Stawowski^{1,7}, Sylwester Szymon Stawowski², Anna Moniuszko-Malinowska^{3,7}, Katarzyna Guziejko^{4,7}, Katarzyna Krystyna Snarska⁵, Joanna Konopińska¹, Monika Groth³, Monika Chorąży^{6,7}

DIFFICULTIES IN OPHTHALMIC SYMPTOM INTERPRETATION IN A PATIENT WITH COVID-19

TRUDNOŚCI W INTERPRETACJI OBJAWÓW OKULISTYCZNYCH U PACJENTA Z COVID-19

¹Department of Ophthalmology, Medical University of Białystok, Poland

Klinika Okulistyki Uniwersytetu Medycznego w Białymstoku

²Faculty of Medicine, Medical University of Białystok, Poland

Wydział Lekarski Uniwersytetu Medycznego w Białymstoku

³Department of Infectious Diseases and Neuroinfections, Medical University of Białystok

Klinika Chorób Zakaźnych i Neuroinfekcji Uniwersytetu Medycznego w Białymstoku

⁴II Department of Lung Diseases and Tuberculosis, Medical University of Białystok, Poland

II Klinika Chorób Płuc, Raka Płuca i Chorób Wewnętrznych Uniwersytetu Medycznego w Białymstoku

⁵Department of Clinical Medicine, Medical University of Białystok, Poland

Zakład Medycyny Klinicznej Uniwersytetu Medycznego w Białymstoku

⁶Department of Neurology, Medical University of Białystok, Poland

Oddział Neurologii Uniwersytetu Medycznego w Białymstoku

⁷Temporary Hospital No.2, University Hospital, Białystok, Poland

Szpital Tymczasowy nr 2 Uniwersytetu Medycznego w Białymstoku

ABSTRACT

In this article, we describe the case of a 70-year-old man whose diagnosis of a brain meningioma was hindered by a SARS-CoV-2 infection. The patient, who had been vaccinated twice with the AstraZeneca COVID-19 vaccine, was admitted to Temporary Hospital No. 2, University Hospital (Białystok, Poland) with a positive PCR test result for SARS-CoV-2. The patient's general condition was good, but he reported a significant reduction in visual acuity in his left eye and headaches. A series of ophthalmological examinations were conducted, but they did not clarify the cause of the significant decrease in visual acuity. During hospitalization, an abnormal light reaction of the left pupil was observed, which led to the expansion of diagnostics to include imaging studies (CT and MRI). Computed tomography and magnetic resonance imaging revealed extensive isointense areas in the anterior cranial fossa, suggesting the presence of a meningioma. The final diagnosis and clarification of the cause of the visual impairment in the left eye resulted in the patient being transferred to the neurosurgery department for surgical treatment. COVID-19 diagnosis may mask the correct interpretation of other disease symptoms. Accidentally detected asymptomatic SARS-CoV-2 infection accelerated proper ophthalmic and neurology diagnosis.

Keywords: *COVID-19, meningioma, decreased visual acuity, COVID-19 vaccination, headache*

STRESZCZENIE

W niniejszym artykule opisujemy przypadek 70-letniego mężczyzny, u którego zdiagnozowanie oponiaka mózgu było utrudnione przez zakażenie SARS-CoV-2. Pacjent, zaszczepiony przeciwko COVID-19 dwukrotnie preparatem AstraZeneca, został przyjęty do Szpitala Tymczasowego nr 2, Uniwersyteckiego Szpitala Klinicznego w Białymstoku, z pozytywnym wynikiem testu PCR na obecność wirusa SARS-CoV-2. Stan ogólny pacjenta był dobry, ale zgłaszał znaczną redukcję ostrości widzenia w lewym oku oraz bóle głowy. Wykonano szereg badań okulistycznych, które nie wyjaśniły przyczyny tak znacznego obniżenia ostrości widzenia. W trakcie

hospitalizacji zaobserwowano nieprawidłową reakcję źrenicy na światło oka lewego, co spowodowało poszerzenie diagnostyki o badania obrazowe (TK i MRI). Tomografia komputerowa oraz rezonans magnetyczny ujawniły rozległe izointensywne obszary w przednim dole czaszki, sugerujące obecność oponiaka. Postawienie ostatecznej diagnozy i wyjaśnienie przyczyny pogorszenia widzenia okiem lewym skutkowało przeniesieniem na oddział neurochirurgii w celu przeprowadzenia leczenia operacyjnego. Przypadkowo wykryta bezobjawowa infekcja SARS-CoV-2 przyspieszyła diagnostykę okulistyczno-neurologiczną, jednakże diagnoza COVID-19 może maskować prawidłową interpretację innych objawów choroby.

Słowa kluczowe: COVID-19, oponiak, obniżona ostrość wzroku, szczepienie przeciw COVID-19, ból głowy

INTRODUCTION

In December 2019 in Wuhan, China, the first case of a respiratory tract infection caused by severe acute respiratory syndrome coronavirus type 2 (SARS-CoV-2) was identified. Initially, in China, 12 of 38 patients presented with typical flu-like symptoms associated with coronavirus disease 2019 (COVID-19) and conjunctivitis with conjunctival hyperaemia, swelling, and lacrimation (1). Most patients had severe systemic symptoms and pneumonia. Thereafter, other ophthalmic symptoms were observed in cases of COVID-19, including during convalescence. Ophthalmic symptoms associated with COVID-19 include sudden vision loss, decreased visual acuity (VA) due to blockage of the central retinal artery, optic neuritis, endophthalmitis, and maculopathy (1-3). Furthermore, blood clots in the central retinal vein as well as vascular anomalies leading to impaired retinal perfusion were observed (4-6). Neurological deficits and palsies associated with cranial nerves II, III, and IV were observed, resulting in decreased VA, double vision, squinting, and drooping of the upper eyelid (1-3).

To the best of our knowledge, there are not many reported cases of coexisting meningioma and COVID-19 infection. COVID-19 has been rare among patients hospitalized for neurosurgical reasons (7). This case is worth noting because the coexistence of COVID-19 can increase the severity of illness in patients with meningiomas, despite them being relatively benign and slow-growing tumors.

Due to its impact on various systems and organs of the human body, COVID-19 has been recognized as a disease requiring an interdisciplinary approach. Currently, most patients present with a mild or moderate course of the disease, however, it should be noted that some patients still experience a severe course, that may even result in death.

CASE PRESENTATION

70-year-old man was admitted to Temporary Hospital No. 2, University Hospital (Białystok, Poland) with a positive polymerase chain reaction test result for SARS-CoV-2, due to unexplained headaches accompanied by visual disturbances.

WSTĘP

W grudniu 2019 roku w Wuhan, Chiny, zidentyfikowano pierwszy przypadek infekcji układu oddechowego wywołanej przez koronawirusa ciężkiego ostrego zespołu oddechowego typu 2 (SARS-CoV-2). Początkowo w Chinach, u 12 z 38 pacjentów z typowymi objawami grypopodobnymi związanymi z chorobą koronawirusową 2019 (COVID-19) stwierdzono zapalenie spojówek z przekrwieniem spojówek, obrzękiem i łzawieniem (1). Większość pacjentów miała ciężkie objawy ogólnoustrojowe i zapalenie płuc. Następnie zaobserwowano inne objawy okulistyczne w przypadkach COVID-19, również w okresie rekonwalescencji. Objawy okulistyczne związane z COVID-19 obejmują nagłą utratę wzroku, obniżoną ostrość wzroku (VA) spowodowaną zablokowaniem centralnej tętnicy siatkówki, zapalenie nerwu wzrokowego, zapalenie wnętrza gałki ocznej oraz makulopatię (1-3). Ponadto, zaobserwowano zakrzepy w żyłę centralnej siatkówki oraz anomalie naczyniowe prowadzące do upośledzenia perfuzji siatkówki (4-6). Obserwowano także deficyty neurologiczne i porażenia związane z nerwami czaszkowymi II, III i IV, co skutkowało obniżoną ostrością wzroku, podwójnym widzeniem, zezem i opadaniem górnej powieki (1-3).

Zgodnie z naszą najlepszą wiedzą, niewiele jest zgłoszonych przypadków współistnienia oponiaka i infekcji COVID-19. COVID-19 występował rzadko wśród pacjentów hospitalizowanych z powodów neurochirurgicznych (7). Przedstawiany przypadek zasługuje na odnotowanie, ponieważ współistnienie COVID-19 może wywołać ciężki przebieg choroby u pacjentów z oponiakami, mimo że są stosunkowo łagodne i wolno rosnące guzy.

Ze względu na wpływ na różne układy i narządy ludzkiego ciała, COVID-19 został uznany za chorobę wymagającą podejścia interdyscyplinarnego. Obecnie, u większości pacjentów choroba ma łagodny lub umiarkowany przebieg, jednakże niektórzy pacjenci nadal doświadczają ciężkiego przebiegu, który może prowadzić do śmierci.

He was in good general condition but presented with significantly reduced left-eye (VA = 0.005, Snellen notation), while VA of right eye was 1.0. The intraocular pressure was 13 and 15 mmHg in the left and right eye respectively. The patient reported having received the AstraZeneca COVID-19 vaccine (second dose received 1 month before admission). VA deterioration and generalised headaches had been present for several weeks.

We suspected that the visual deterioration was vascular in origin, i.e. an embolism of the central retinal artery. However an ophthalmological examination obtained from the patient revealed no disorders in the anterior segments or fundus of both eyes. Both eyes had clear cornea, anterior chambers without signs of inflammation, clear lens. The optic nerve disc was pink pale and flat without signs of edema. The following examinations were conducted: B-type ultrasound scanning (E-Z Scan™ 5500+ Series Ophthalmic Ultrasound Scanner, Sonomed Inc.) of the left eye (normal), and craniofacial computed tomography (CT) scan (Aquilion ONE Genesis Edition, Canon Medical Systems) (normal). During his hospitalisation, optical coherence tomography (OCT; Spectralis OCT S2610; CB, Heidelberg Engineering GmbH) (Figures 1–6) was performed for a detailed assessment of the structure of the retina. OCT angiography showed normal blood flow in superficial and deep capillary retinal plexuses and in choriocapillaris layer. A three-dimensional scan

OPIS PRZYPADKU

70-letni mężczyzna został przyjęty do Szpitala Tymczasowego nr 2, Szpitala Uniwersyteckiego w Białymstoku z pozytywnym wynikiem testu PCR na SARS-CoV-2, z powodu niewyjaśnionych bólów głowy towarzyszących zaburzeniom widzenia.

Pacjent był w dobrym stanie ogólnym, ale wykazywał znaczące pogorszenie ostrości wzroku w lewym oku (VA = 0,005 wg skali Snellena), podczas gdy ostrość wzroku w prawym oku wynosiła 1,0. Ciśnienie wewnątrzgałkowe wynosiło odpowiednio 13 i 15 mmHg w lewym i prawym oku. Pacjent zgłosił, że otrzymał szczepionkę AstraZeneca przeciw COVID-19 (druga dawka została podana miesiąc przed przyjęciem). Pogorszenie ostrości wzroku i ogólne bóle głowy były obecne od kilku tygodni.

Podejrzewaliśmy, że pogorszenie widzenia miało pochodzenie naczyniowe, tj. zator w centralnej tętnicy siatkówki. Jednakże badanie okulistyczne przeprowadzone u pacjenta nie wykazało zaburzeń w przednich odcinkach ani na dnie obu oczu. Rogówki były przezroczyste, komory przednie bez oznak zapalenia oraz przezierne soczewki. Tarcze nerwów wzrokowych były blado-różowe, płaskie, bez oznak obrzęku. Przeprowadzono następujące badania: ultrasonografię typu B (E-Z Scan™ 5500+ Series Ophthalmic Ultrasound Scanner, Sonomed Inc.) lewego oka (wynik prawidłowy) oraz tomografię komputerową (TK) twarzoczasz-

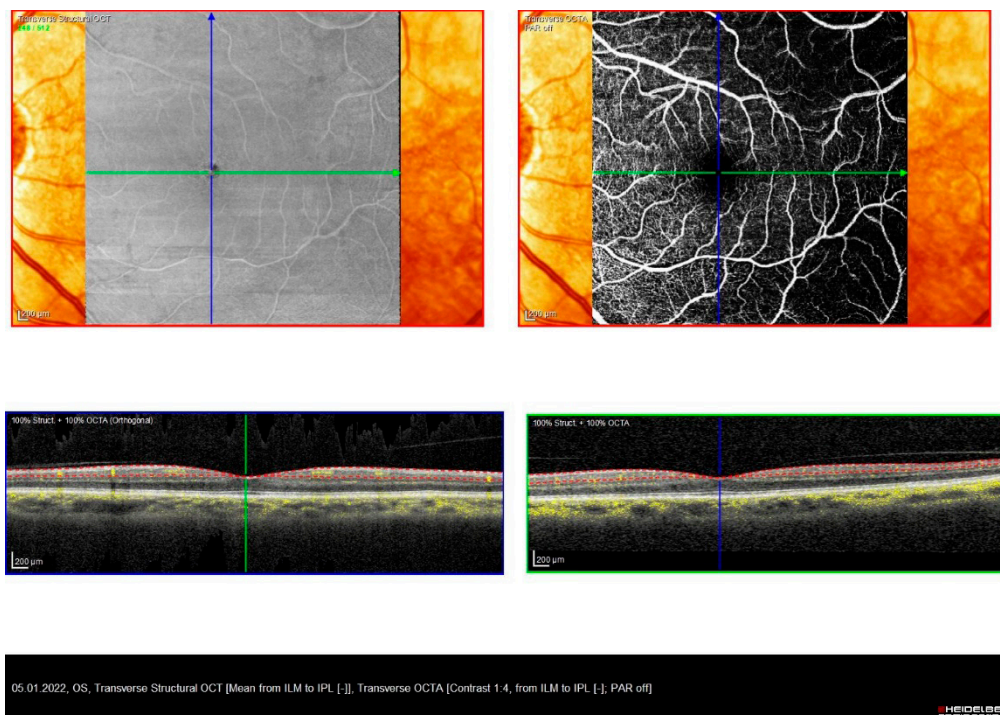


Figure 1. Left-eye angio-OCT imaging revealed normal vessels in the superficial plexus, indicating no pathological changes Rycina 1. Obraz angio-OCT lewego oka wykazał prawidłowe naczynia w splocie powierzchniowym, co wskazuje na brak zmian patologicznych

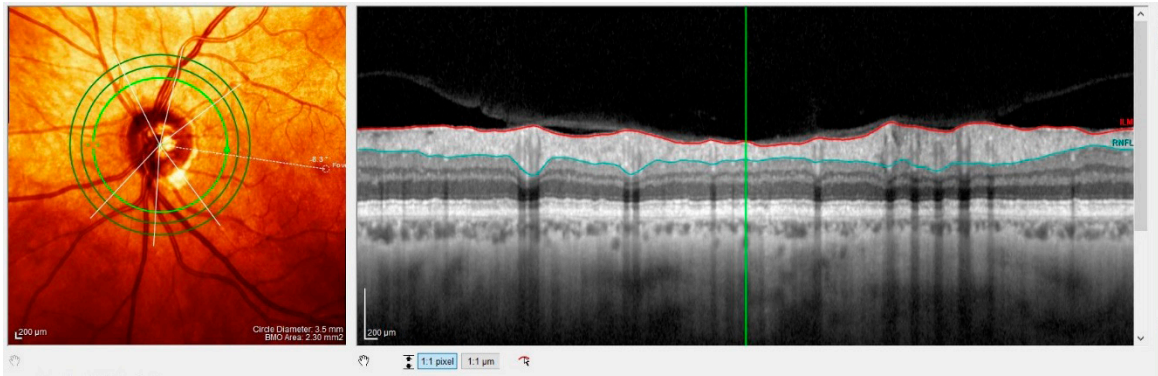


Figure 2. Posterior vitreous detachment in the left eye is consistent with patient age
 Rycina 2. Tylnie odłączenie ciała szklistego w lewym oku jest zgodne z wiekiem pacjenta

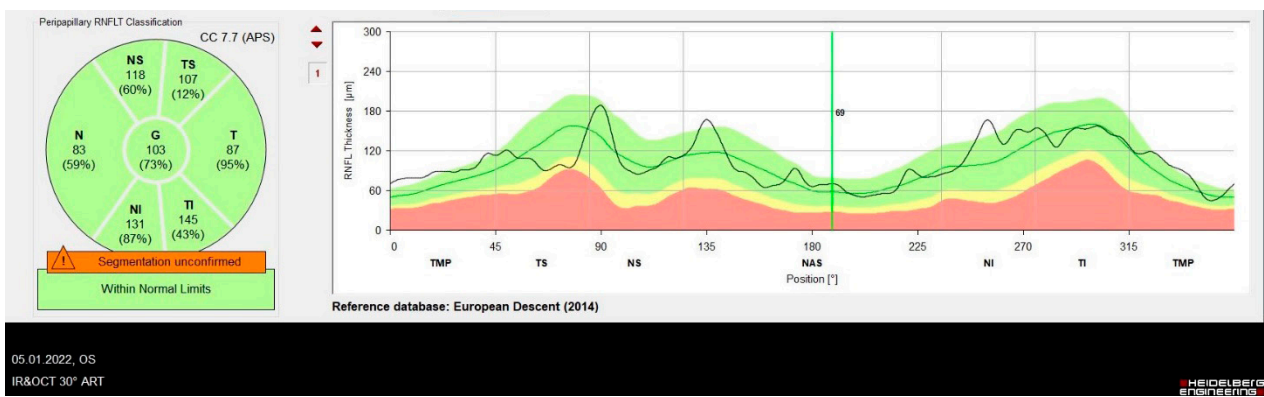


Figure 3. Left-eye nerve fibres in the upper and lower quadrants showed normal thickness
 Rycina 3. Włókna nerwowe lewego oka w górnym i dolnym kwadrancie wykazały prawidłową grubość

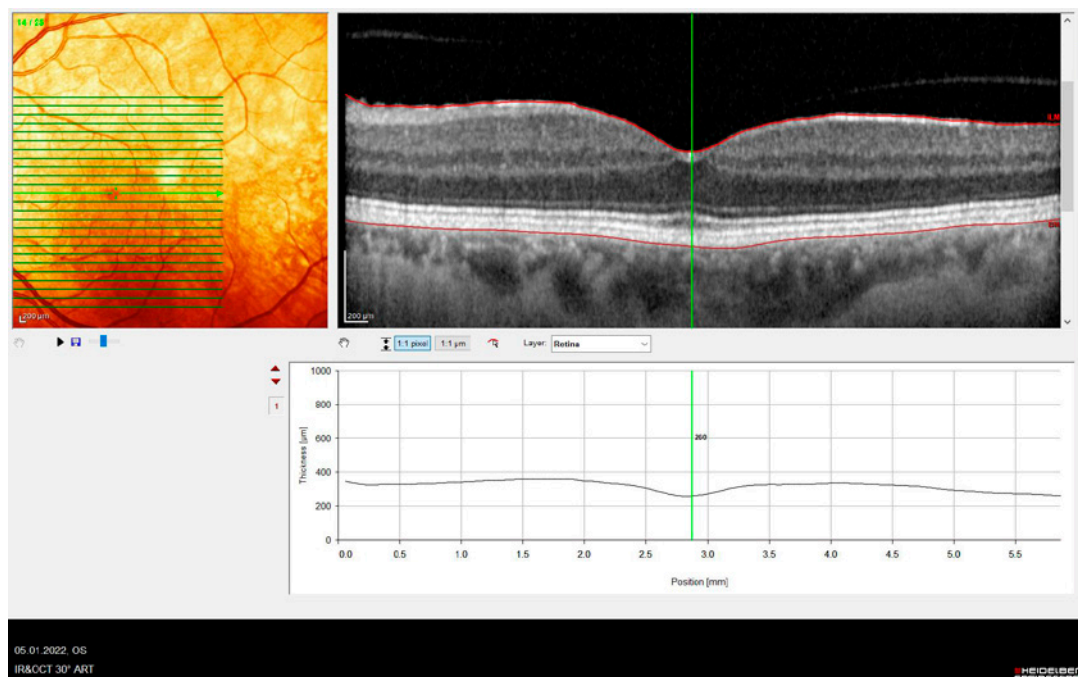


Figure 4. OCT scans shows normal macular morphology and posterior vitreous detachment
 Rycina 4. Skan OCT pokazuje prawidłową morfologię plamki oraz odłączenie tylnej części ciała szklistego

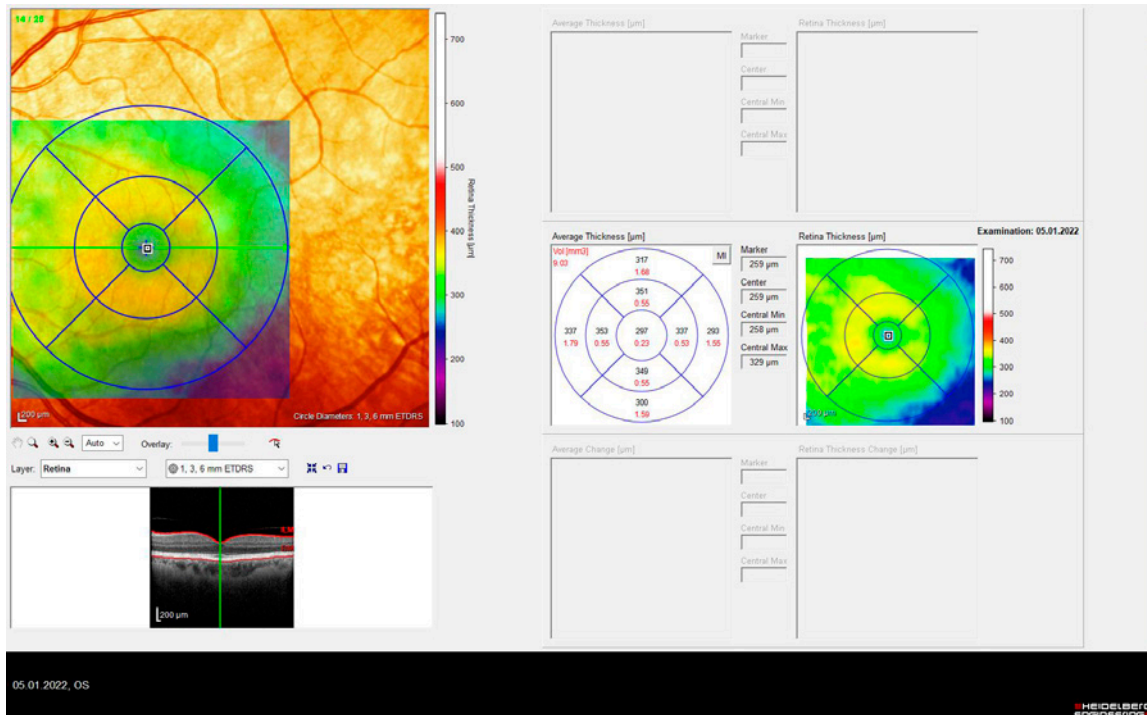


Figure 5. OCT scan of the left eye demonstrates normal central retinal thickness
 Rycina 5. Skan OCT lewego oka wykazuje prawidłową grubość centralnej siatkówki

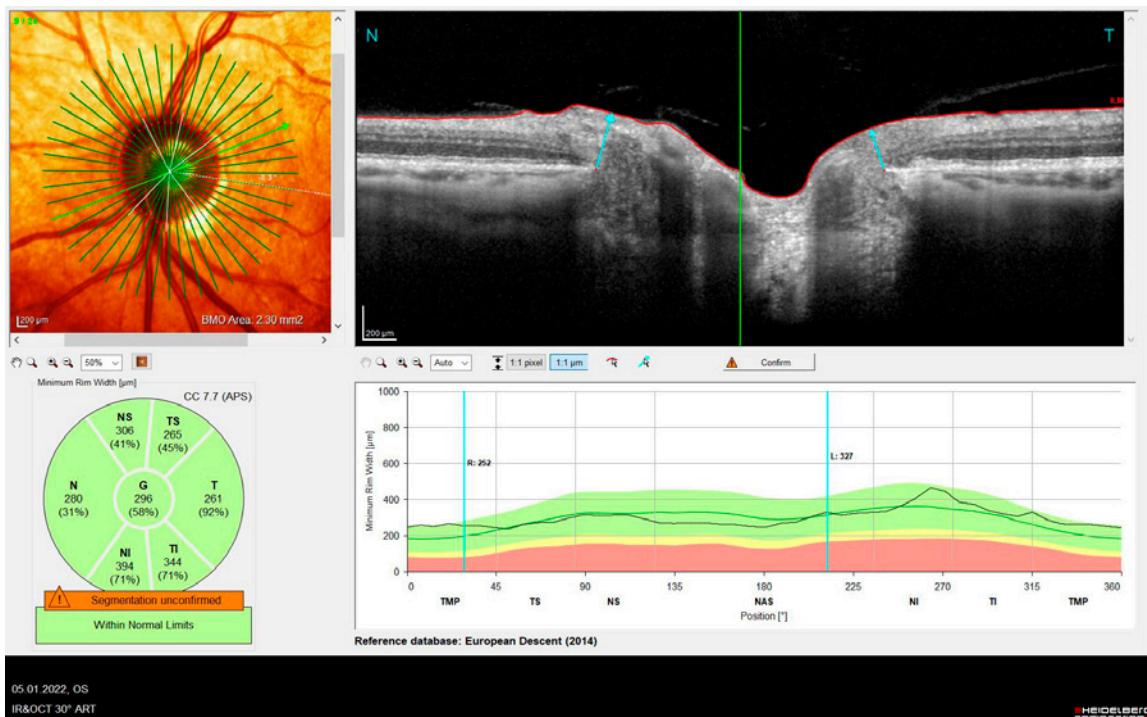


Figure 6. Left-eye optic disc report revealed normal values
 Rycina 6. Raport z badania tarczy nerwu wzrokowego lewego oka wykazał prawidłową morfologię

of the optic nerve disc was also performed, and the thickness of the nerve fibre layer was examined. All test and examination results were normal. Physical examination revealed an abnormal light reaction of the pupil of the left eye: efferent pupillary defect.

ki (Aquilion ONE Genesis Edition, Canon Medical Systems) (wynik prawidłowy). Podczas hospitalizacji wykonano optyczną koherentną tomografię (OCT; Spectralis OCT S2610; CB, Heidelberg Engineering GmbH) (Ryc.1–6) w celu szczegółowej oceny struktu-

Subsequent CT with contrast and magnetic resonance imaging scans revealed extensive isointense regions in the anterior fossa of the skull, consistent with a meningioma (Figure 7). The patient was transferred to the neurosurgery department in order to receive surgical treatment.

DISCUSSION

Herein, a patient presented with unilateral VA deterioration and COVID-19, making the correct diagnosis of intracranial meningioma challenging.

ry siatkówki. Angiografia OCT wykazała prawidłowy przepływ krwi w powierzchownych i głębokich spłotach kapilarnych siatkówki oraz w warstwie naczyńkowej. Przeprowadzono także trójwymiarowe skanowanie tarczy nerwu wzrokowego oraz zbadano grubość warstwy włókien nerwowych. Wszystkie wyniki testów i badań były prawidłowe. Badanie fizykalne ujawniło nieprawidłową reakcję źrenicy lewego oka na światło: defekt eferentny źrenicy.

Kolejne skany TK z kontrastem i rezonansu magnetycznego wykazały rozległe obszary izointensywne w przednim dole czaszki, odpowiadające obecności

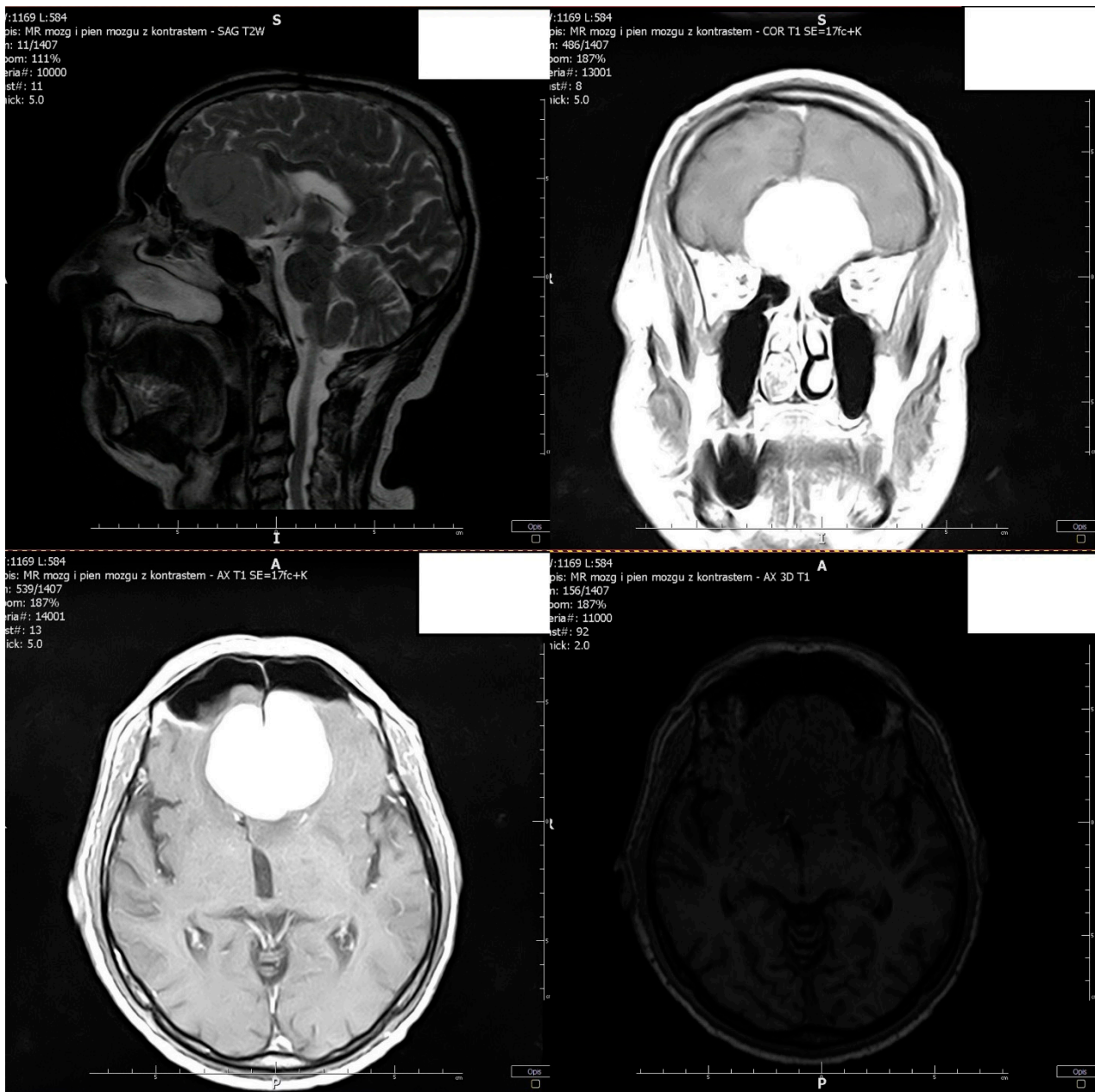


Figure 7. Magnetic resonance imaging of the brain and brainstem with contrast shows a tumour of the anterior cranial fossa with characteristics typical of a meningioma

Rycina 7. Obrazowanie rezonansu magnetycznego mózgu i pnia mózgu z kontrastem pokazuje guz przedniego dołu czaszki o cechach typowych dla oponiaka

We initially assumed that the reason for unilateral VA deterioration was closure of the left central retinal artery due to COVID-19.

However, the abnormal pupillary reaction of the left eye prompted further imaging studies, which revealed a tumour in the anterior fossa of the skull. His clinical presentation, laboratory tests, and physical examination resulted from meningioma in the sella turcica tubercle, which may have compressed the connection of the optic nerve with the junction, resulting in an ipsilateral central scotoma, alongside a contralateral defect in the superior temporal quadrant (i.e., connection scotoma) due to the damage to the anterior Willebrand's knee.

The tumor revealed in the computed tomography and magnetic resonance imaging scans, despite its large size, did not cause binocular vision disturbances or changes in the fundus of the eye. This was likely related to the patient's age. In older individuals, unlike in children, even a large additional volume in the form of a brain tumor may not cause an increase in intracranial pressure or changes in the appearance of the fundus, such as optic disc edema (7).

Olfactory groove meningiomas may cause anosmia, which can also be associated with COVID-19, with simultaneous compression of the optic nerve and reduced VA. Patients with COVID-19 and brain tumours, including meningiomas, are at higher risk of poor prognoses and death (7,8). Interdisciplinary collaboration in the management of this case enabled correct and timely diagnosis, as well as a referral for neurosurgery. The patient underwent resection of the meningioma and is currently recovering from the surgery.

Hence diagnostic difficulties may result from "masking" syndrome. The results of a study conducted by the European Academy of Neurology showed that acute neurological disorders can occur in the course of COVID-19. These include headaches, encephalopathy, stroke, olfactory disturbances, ophthalmic disorders, and peripheral nerve damage, among others (9). Sometimes the neurological symptoms are not directly related to COVID-19, but result from another disease process ("masking" neurological symptoms during infection). In the era of the pandemic, the phenomenon of over-diagnosis of neurological diseases by explaining the occurrence of symptoms of central nervous system damage by acute or past infection has often been observed. A U.S. study involving nearly 240,000 patients following SARS-CoV-2 infection found that 34% of patients had a neurological or psychiatric diagnosis within 6 months of contracting COVID-19. For patients with severe COVID-19 who required hospitalization, the rate was 46%. A follow-up of this study involving 1.2 million post-COVID patients showed that the risk of neurological symptoms

oponiaka (Ryc. 7). Pacjent został przeniesiony na oddział neurochirurgii w celu przeprowadzenia leczenia operacyjnego.

DYSKUSJA

Przedstawiono pacjenta z jednostronnym pogorszeniem ostrości wzroku i współistniejącym COVID-19, co utrudniało prawidłową diagnozę wewnątrzczaszkowego oponiaka. Początkowo zakładaliśmy, że przyczyną jednostronnego pogorszenia ostrości wzroku było zamknięcie lewej tętnicy środkowej siatkówki spowodowane COVID-19.

Jednakże nieprawidłowa reakcja na światło źrenicy lewego oka skłoniła nas do dalszych badań obrazowych, które ujawniły guz w przednim dole czaszki. Obraz kliniczny, wyniki badań laboratoryjnych oraz badania fizykalnego były spowodowane obecnością oponiaka w guzku siodła tureckiego, który mógł uciskać połączenie nerwu wzrokowego i jego skrzyżowanie, co skutkowało ipsilateralnym centralnym mroczkiem oraz kontralateralnym defektem w górnym kwadrancie skroniowym (tj. mroczkiem skrzyżowania) z powodu uszkodzenia przedniego kolana Willebranda.

Guz ujawniony w tomografii komputerowej i rezonansie magnetycznym, mimo dużych rozmiarów, nie spowodował zaburzeń widzenia obuocznego ani zmian na dnie oka. Prawdopodobnie miało to związek z wiekiem pacjenta. U osób starszych, w przeciwieństwie do dzieci, nawet duża dodatkowa objętość w postaci guza mózgu może nie powodować wzrostu ciśnienia wewnątrzczaszkowego ani zmian w wyglądzie dna oka, takich jak obrzęk tarczy nerwu wzrokowego (7).

Oponiaki bruzdy węchowej mogą powodować anosmię, która może być również związana z COVID-19, z jednoczesnym uciskiem nerwu wzrokowego i zmniejszeniem ostrości widzenia. Pacjenci z COVID-19 i guzami mózgu, w tym oponiakami, są narażeni na większe ryzyko złego rokowania i śmierci (7,8). Współpraca interdyscyplinarna w diagnozowaniu i leczeniu tego przypadku umożliwiła prawidłową i terminową diagnozę oraz skierowanie na oddział neurochirurgii. Pacjent przeszedł resekcję oponiaka i obecnie jest w trakcie rekonwalescencji po operacji.

Trudności diagnostyczne mogą wynikać z zespołu „maskowania”. Wyniki badania przeprowadzonego przez Europejską Akademię Neurologiczną wykazały, że ostre zaburzenia neurologiczne mogą wystąpić w przebiegu COVID-19. Należą do nich między innymi bóle głowy, encefalopatia, udar, zaburzenia węchu, zaburzenia okulistyczne i uszkodzenie nerwów obwodowych (9). Czasami objawy neurologiczne nie są bezpośrednio związane z COVID-19, ale wynikają z innego procesu chorobowego („maskowanie” obja-

was still higher after two years in the post-COVID group than in the control group (10).

Another question is potential effect of SARS-CoV-2 vaccination on the occurrence of brain tumours. However, to the best of our knowledge no such coincidence was found (10).

This case study illustrates the importance of multidisciplinary collaboration in the management of patients presenting with COVID-19, including the comprehensive evaluation of symptoms that may otherwise be overlooked (11). In this case, his timely diagnosis allowed for a neurosurgical referral before the patient's immune system was compromised, precluding invasive interventions. As a result, the meningioma was treated, increasing the likelihood of a good outcome, and reducing the risk of metastasis.

CONCLUSION

Although this tumour type tends to be benign, it has been reported as malignant in approximately a quarter of cases. Delayed diagnoses of brain tumours, whose symptoms may be obfuscated by those of COVID-19, during pandemic outbreaks may lead to poor outcomes, including premature mortality. Accidentally detected asymptomatic SARS-CoV-2 infection accelerated ophthalmic-neurology diagnosis. On the other hand, during the COVID-19 pandemic, patients' access to healthcare was significantly limited, which may have been the reason for the late presentation of the patient with ophthalmic-neurological symptoms lasting for several weeks.

REFERENCES

1. Ozturker ZK. Conjunctivitis as sole symptom of COVID-19: A case report and review of literature. *Eur J Ophthalmol*. 2021 Mar;31(2):NP161–6.
2. Ahn DG, Shin HJ, Kim MH, Lee S, Kim HS, Myoung J, et al. Current Status of Epidemiology, Diagnosis, Therapeutics, and Vaccines for Novel Coronavirus Disease 2019 (COVID-19). *J Microbiol Biotechnol*. 2020 Mar 28;30(3):313–24.
3. datadot. [cited 2024 Jul 2]. COVID-19 cases | WHO COVID-19 dashboard. Available from: <https://data.who.int/dashboards/covid19/cases>
4. Katti V, Ramamurthy LB, Kanakpur S, Shet SD, Dhoot M. Neuro-ophthalmic presentation of COVID-19 disease: A case report. *Indian journal of ophthalmology*. 2021 Apr; 69(4):992-994. doi: 10.4103/ijo.IJO_3321_20
5. Kumar A, Kumar P, Kaushik J, Dubbaka S, Manumala LK. COVID-19 induced maculopathy. *Clin Exp Optom*. 2021 Aug;104(6):734–5.
6. Khatwani PR, Goel NP, Trivedi KY, Aggarwal SV. Unveiling endophthalmitis post COVID-19

wów neurologicznych podczas infekcji). W dobie pandemii często obserwowano zjawisko nadrozpoznawania chorób neurologicznych, tłumacząc występowanie objawów uszkodzenia ośrodkowego układu nerwowego ostrą lub przeszlą infekcją. Amerykańskie badanie obejmujące prawie 240 000 pacjentów po zakażeniu SARS-CoV-2 wykazało, że 34% pacjentów miało diagnozę neurologiczną lub psychiatryczną w ciągu 6 miesięcy od zakażenia COVID-19. W przypadku pacjentów z ciężkim przebiegiem COVID-19, którzy wymagali hospitalizacji, wskaźnik ten wynosił 46%. Kontynuacja tego badania, obejmująca 1,2 miliona pacjentów po COVID, wykazała, że ryzyko objawów neurologicznych było nadal wyższe po dwóch latach w grupie po COVID-19 w porównaniu z grupą kontrolną (9).

Innym zagadnieniem jest potencjalny wpływ szczepienia przeciwko SARS-CoV-2 na występowanie guzów mózgu. Jednak, według naszej wiedzy, nie stwierdzono takiej koincydencji (10).

Przedstawione studium przypadku ilustruje znaczenie wielodyscyplinarnej współpracy w diagnozowaniu pacjentów z COVID-19 i kompleksowej oceny objawów, które w przeciwnym razie mogą zostać przeoczone. W tym przypadku, prawidłowa diagnoza umożliwiła skierowanie pacjenta na oddział neurochirurgii, zanim układ odpornościowy pacjenta został osłabiony, co wykluczyłoby inwazyjne interwencje. W rezultacie oponiak został usunięty, co zwiększyło szanse na dobre rokowanie i zmniejszyło ryzyko przerzutów.

WNIOSKI

Chociaż oponiak jest zwykle guzem łagodnym, w około jednej czwartej przypadków zgłaszano go jako złośliwy. Opóźnione rozpoznania guzów mózgu, których objawy mogą być zamaskowane przez objawy COVID-19, podczas pandemii mogły prowadzić do złych rokowań, w tym przedwczesnych zgonów. W opisanym przypadku przypadkowo wykryte bezobjawowe zakażenie SARS-CoV-2 przyspieszyło diagnozę okulistyczno-neurologiczną. Z drugiej strony, podczas pandemii COVID-19 dostęp pacjentów do opieki zdrowotnej był znacznie ograniczony, co mogło być powodem późnej diagnozy pacjenta z objawami okulistyczno-neurologicznymi trwającymi od kilku tygodni.

-
- A case series. *Indian J Ophthalmol*. 2021 Oct;69(10):2869–71.
 - 7. Marengo-Hillebrand L, Erben Y, Suarez-Meade P, Franco-Mesa C, Sherman W, Eidelman BH, et al. Outcomes and Surgical Considerations for Neurosurgical Patients Hospitalized with COVID-

- 19-A Multicenter Case Series. *World Neurosurg.* 2021 Oct;154:e118–29.
8. Sarwan G, Mubarak T, Puello P, Brisman M, Grewal J. Negative Impact of COVID-19 Upon Primary Brain Tumor Care. *Cureus.* 13(9):e17800.
 9. Leone MA, Helbok R, Bianchi E, Yasuda CL, Konti M, Ramankulov D, et al; ENERGY Study Group (§). Outcome predictors of post-COVID conditions in the European Academy of Neurology COVID-19 registry. *J Neurol.* 2024 Jun;271(6):3153-3168.
 10. Liu KQ, Dallas J, Wenger TA, Ristiano Z, Ding L, Chow F, et al. Increased time to surgery and worse perioperative outcome in benign brain tumor patients with COVID-19. *J Clin Neurosci.* 2023 Nov;117:20–6.
 11. Voisin MR, Oliver K, Farrimond S, Chee T, O'Halloran P, Glas M, et al. Brain tumor patients and COVID-19 vaccines: results of an international survey. *Neurooncol Adv.* 2022;4(1):vdac063.
 12. Cioffi G, Waite KA, Price M, Neff C, Kruchko C, Ostrom QT, et al. The impact of COVID-19 on 2020 monthly incidence trends of primary brain and other CNS tumors. *Neuro Oncol.* 2024 Apr 5;26(4):764–74.

Received: 23.04.2024

Accepted for publication: 12.07.2024

Otrzymano: 23.04.2023 r.

Zaakceptowano do publikacji: 12.07.2024 r.

Address for correspondence:

Adres do korespondencji:

Dr Joanna Konopińska

Klinika Okulistyki Uniwersytetu Medycznego
w Białymstoku

e-mail: joannakonopinska@o2.pl